

## 최소 침습 전방 경유 요추부 접근술

# Minimally invasive anterior approach to the lumbar spine

백광흠

한양대학교 의과대학 신경외과학교실

**Koang Hum Bak, M.D.**

Department of Neurosurgery, School of Medicine,  
Hanyang University, Seoul, Korea

책임저자 주소: 경기도 구리시 교문동 249-1

한양대학교 구리 병원신경외과

전화: 031-560-2320

팩스: 031-560-2327

e-mail: pkh2325@hanyang.ac.kr

### Abstract

**A technique and clinical experiences of minimally invasive anterior lumbar interbody fusion ( mini-ALIF ) are reported. Despite its biomechanical advantages and high fusion rate, conventional ALIF needs a long skin incision and extensive dissection. Endoscopic approaches for ALIF seem to be associated with considerable technical difficulties, long operation time, and high complication rate even in collaboration with a laparoscopic surgeon.**

**Mini-ALIF involves a standardized minimally invasive microsurgical retroperitoneal approach for L2-3 to L4-5, and transperitoneal approach for L5-S1. Mini-ALIF can be done through minimal skin incision(4-5cm) and blunt muscle dissection without abdominal muscle cutting.**

**The surgical indications are degenerative disc diseases, disc herniations, degenerative spondylolisthesis, and iatrogenic postoperative instability including postoperative pseudarthrosis. Lumbar artificial disc replacement is a new indi-**

**cation to this technouque.**

**Mini-ALIF provided sufficient operation space for lumbar interbody fusion. Consequently, operation time, bleeding, and postoperative morbidity of ALIF could be reduced.**

**Key words:** Minimally invasive spine surgery · Anterior lumbar interbody fusion · Spinal fusion · Lumbar spine · Microsurgery

### 서론

전방 경유 요추부 추체간 골유합술(anterior lumbar interbody fusion:ALIF)은 1932년 Carpenter<sup>1</sup>에 의해 처음으로 발표되었고 척추 전방부에 병변이 있는 경우, 병변에 대한 직접적인 접근이 가능하기 때문에 요추의 변형,<sup>25</sup> 외상,<sup>69</sup> 감염성 질환, 퇴행성 질환, 척추 수술후 실패증후군(failed back surgery syndrome)<sup>9-15</sup> 등에 사용되어 왔다.

특히 생체역학적으로 보면 요추에서는 추체에 체축 방향 압박의 80%이상이 전하여 지며<sup>8,16,17</sup> 추체간 골유합이 후측방 골유합에 비하여 골유합 환경이 우수하여 골유합 성공률이 높다는 결과에 따라 추체간 골유합술을 이용하는 빈도가 증가하고 있다. 여러 가지 추체간 골유합술 방법 중에서도 ALIF는 후방 경유 골유합술(posterior lumbar interbody fusion: PLIF)에 비하여 1) 골유합 면적이 넓어 골유합 성공률이 높고<sup>8</sup> 2) 신경조직에 대한 견인을 하지 않고 골유합이 가능하며 3) 수술후 신경 주위 유착이 발생하지 않으며 4) 추체간 간격이 좁은 경우에도 시행할 수 있다는 장점이 있다.<sup>4,7,18-21</sup>

그러나 ALIF는 1) 피부 절개의 길이가 길고 2) 광범위한 측복부의 근육과 후복강내 장기, 혈관에 대한 박리와 침습이 필요하므로 수술 시간이 길고 출혈이 많으며 3) 척추 변형에 대한 교정이 어렵고 4) 후방 경유로 수술하는 경우보다 척추 신경에 대한 감압이 어려우며 5) 후방 경유 수술과 함께 시행하는 경우 또 하나의 수술을 해야 하는 단점이 있어 그 사용이 제한 되어 왔다.<sup>22</sup> 특히 ALIF후 합병증으로 복부장기의 허니아, 교감 신경 부전증, 요관 손상, 림프류, 요추부 신경총

손상에 따른 역행성 사정,<sup>23</sup> 발기 부전<sup>22</sup> 등 심각한 부작용이 발생한다고 보고되었다.

ALIF를 장기 추적 관찰한 보고에서 ALIF의 골유합 성공률이 90% 이상<sup>4,18,19,24-30</sup> 이 된다고 하여 이 수술법에 대하여 재고가 이루어지게 되었으며 특히 수술 후 가관절이 생기는 경우나 척추 수술에 실패하는 Failed back surgery syndrome의 경우에 salvage surgery로서 사용되고 있다.

1990년대부터는 최소 침습 수술법(minimally invasive surgery)이 발달 되어 왔는데 최소 침습 수술법은 작은 피부 절개하에서도 수술이 가능하고 수술에 따른 출혈, 수술후 안정 및 회복기간, 합병증의 발생이 적으면서도 기존 수술법에 비하여 수술이 효과적이라는 장점 때문에 각광 받고 있다. 그중에서 복강경이나 내시경을 이용한 전방 경유 추체간 골유합술이 발표되어 요추부와 흉추부의 전방 경유 추체간 골유합에 사용되고 그 기술이 발전되어 왔다.<sup>15,21,31,32</sup> 그러나 내시경을 이용한 전방 경유 추체간 골유합술의 경우 합병증 발생의 위험이 16.7-29.4%나 된다고 보고<sup>21,31,33,34</sup> 하고 있으며 1) 수술 수기가 기존의 수술법과는 달리 내시경 수술 기술을 사용하므로 내시경 수술에 익숙하지 않은 수술자에게는 어렵고 2) 수술 시간이 기존 수술법에 비하여 오래 걸리며 3) 수술중 혈관 손상으로 인한 대량 출혈<sup>21,31,33</sup>의 위험이 있으며 이 경우 개복수술이 필요할 수 있으며 이로 인한 법적 문제가 발생할 소지가 있으며 4) 크기가 작기는 하지만 3-4곳의 피부 절개가 필요하다는 단점이 있었다. 5) 또 내시경을 이용한 추체간 골유합술의 경우 골유합 재료로 사용할 수 있는 재료가 내시경의 작업관(working port)를 통해 삽입할 수 있는 실린더나 사각(peg)형태의 삽입보형물로 제한되어 있다는 단점도 있었다.

저자는 최소 침습 수술법의 하나로 5cm 미만의 작은 피부 절개하에서 전방 경유 골유합술을 시행하는 최소 침습 전방 경유 골유합술(minimally invasive anterior lumbar interbody fusion: mini-ALIF)의 수술 술기에 대하여 기술 한다.

## 본 론

Mini-ALIF는 1995년 Mayer<sup>35,36</sup>에 의하여 시작되었으며 고식적 전방 경유 골유합의 장점인 높은 골유합 성공률과 신경근에 대한 조작을 피할수 있다는 장점을 가지고 있으면서 고식적 ALIF에 비하여 1) 약 5cm의 작은 피부 절개로 수술이 가능하며 2) 침습을 최소화함에 따라 수술시간, 출혈 3) 수술 중,

수술 후 합병증의 발생을 4) 수술 후 회복 기간을 줄일 수 있으며 내시경을 이용한 전방 경유 골유합술에 비하여는 1) 고식적 수술 수기를 사용할 수 있으므로 수술자에 친숙하여 수술 시간을 단축할 수 있고 2) 골유합 재료로 여러 가지 삽입 보형물뿐만 아니라 Cage, MESH, 자가골 등 여러 형태의 이식골을 이용할 수 있다는 장점이 있다. 저자들의 경험에 의하면 3-4례를 수술하여 경험을 쌓은 후에는 수술부에 도달하는 시간과 수술부를 봉합하는 시간을 30분 내외로 줄일 수 있었으며 수술 시야 자체가 무혈관성 둔박리만을 시행하므로 수술 시간, 수술 중 출혈 및 합병증을 내시경 수술이나 고식적 ALIF에 비하여 현저하게 감소할 수 있다.

## 1. 수술의 적응증과 금기증

### 1) 적응증

#### (1) 퇴행성 척추 전위증을 포함한 퇴행성 요추질환

Mayer<sup>36</sup>는 퇴행성 요추 질환에서 추체간 골유합에 mini-ALIF를 사용하여 후방 경유로 추경 스크류 고정 수술 후 이차적으로 mini-ALIF를 시행하였으며 이는 후방 경유 감압술 및 유합술에 비해 수술 후 신경 주위 유착이 적고 추간반의 높이가 5mm이하인 경우에도 시행할 수 있다는 장점이 있다. 후방 경유 수술 후에 이차적으로 mini-ALIF를 시행하는 경우 환자의 상태, 수술 시간 등을 고려하여 동시에 시행하거나 후방 경유 수술 후 7-10일후 mini-ALIF를 시행한다.

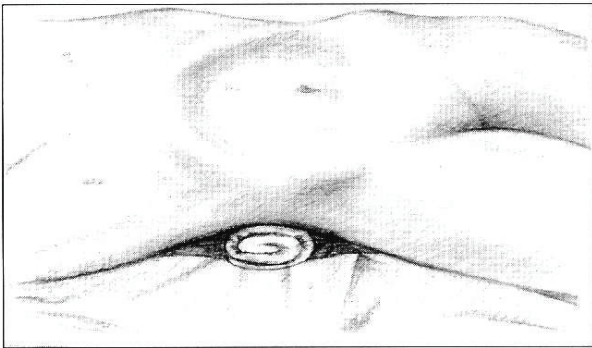
그러나 대부분의 척추 수술이 신경 조직에 대한 충분한 감압과 요추부의 척추 고정 기구 중에서 생체 역학적으로 가장 안정된 추경스크류 고정을 위하여 후방 경유 수술이 필요하게 되므로 모든 요추부 수술에 일률적으로 mini-ALIF를 시행하는 것은 기존의 고식적 ALIF에 비하여 합병증이 적다고 하더라도 2차례에 걸친 수술로 인한 합병증이 발생할 가능성이 높다. 그러므로 모든 요추부의 수술에 일률적으로 mini-ALIF를 사용할 필요는 없다고 생각된다. 일반적으로는 일차로 모든 수술이 끝날 수 있도록 후방 경유 수술시 PLIF를 함께 시행하는 것이 두 차례의 수술에 따른 합병증을 줄일 수 있을 것이다.

#### (2) 골유합 수술 후 발생한 가관절

유합 수술 후 발생한 의인성 불안정증 혹은 골유합 부전에 의한 가관절 형성과 같이 이전에 후방경유 척추 수술을 받은 병력이 있어 신경 주위의 유착이 예상되는 등의 특수한 경우에 mini-ALIF만 시행함으로써 수술 합병증을 감소시키고 수술 결과를 호전 시킬 수 있을 것으로 생각된다.

#### (3) 요추부 인공디스크 삽입술

최근 요추부 인공디스크 치환술이 시행되면서 스술 후



**Fig. 1.** Schematic drawing illustrating the position of the patient.

통증을 줄이기 위해 가능한 피부절개를 줄이기 위해 mini-ALIF를 시행하고 있다.

**2) 금기증**

이 수술에 특별한 금기증은 없으나 이전에 복강내 수술을 받아 유착이 심한 경우 수술이 어려울 수 있으며 광범위한 척추체 절제나 여러 분절의 고정술이 필요한 환자에게는 불가능할 수 있다.

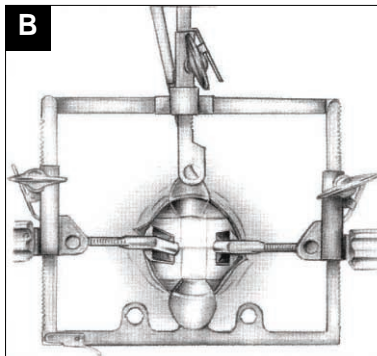
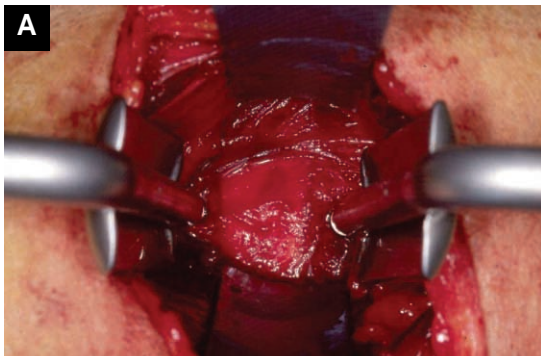
**2. 수술방법**

수술 전에 요추부 단순 x선 촬영, 역동촬영(stress view), CT, MRI로 불안정증과 가관절 형성 여부, 신경 압박 여부를 진단하고 특히 요추부 MRI로 요근(psoas muscle), 후복막강내 혈관(retroperitoneal vessel), 특히 상행요추정맥(ascending lumbar vein)의 유무, 크기, 주행을 확인한다.

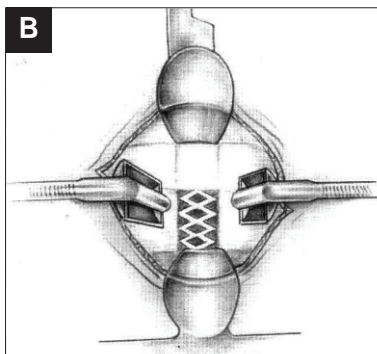
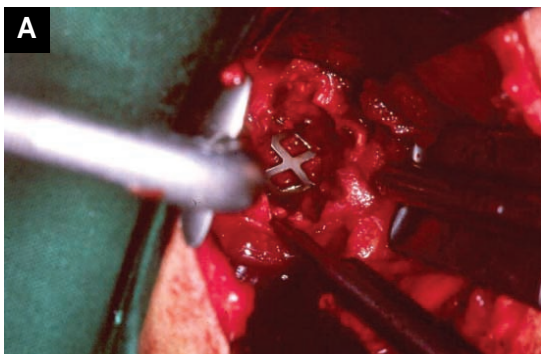
**(1) 제2-3요추부터 제4-5요추간에 대한 후복막강 경유 접근법**

좌측 후복막강을 통하여 접근하므로 환자를 우측 측와위로 하여 눕힌다(Figure 1). 이때 환자의 추간반의 좌측이 벌어지도록 요추를 좌측 측만이 되도록 테이블을 조정한다. 해부학적으로 전종인대가 요추의 하방으로 갈수록 넓어지므로 전종인대의 측방 변(margin)을 수술시야의 상부에서 노출시키기 위해 제2-3요추간에 접근시에는 환자를 체축을 따라 후방으로 40°, 제3-4요추간 접근시에는 30°, 제4-5요추간 접근시에는 40° 돌려 위치시킨다. 방사선 투시기를 이용하여 수술 시야의 축이 접근하려는 추간반의 축과 평행되게 조절하고 환자를 고정시킨다.

접근하려는 추간반의 중심축과 평행이 이루어지는 부위의 좌측 외사복근(external oblique abdominal muscle)위에 외사복근의 방향과 일치하도록 4cm정도 피부를 절개한다.



**Fig. 2.** (a) Intraoperative view at L4-5. Miaspas® retractor in place and psoas muscle was detached from disc space. (b) Schematic drawing illustrating the intraoperative view.



**Fig. 3.** (a) After the chiseling of the end plate and the preparing of graft bed, MESH loaded with autogenous cancellous bone was inserted into the intervertebral space. (b) Schematic drawing illustrating the intraoperative view.

피하지방을 박리한 후 외복사근, 내복사근 및 횡복근을 차례대로 각 근육의 근섬유방향에 따라 박리한다. 이때 내복사근과 횡복근사이에 제10-12늑골간 신경과 장골하복 신경(iliohypogastric nerve)과 장골서혜신경(ilioinguinal nerve)을 보호해야 복직근(rectus abdominis muscle)으로 가는 신경분포를 보호할 수 있다. 둔박리(blunt dissection)로 후복막강을 가능한 측방에서 열어 요근을 확인한다. 대동맥, 요관 등 후복막강내 장기를 중심선 방향으로 견인하고 요근의 전방면을 소작 후 척추체로부터 박리한다. Langenbeck retractor로 견인할 때 대부분의 경우 분절혈관(segmental vessel)은 수술시야에서 노출되지 않으나 제4-5요추간 접근시에는 수술시야 중앙에 상행요추정맥(ascending lumbar vein)이 노출되는데 이 상행요추정맥은 대정맥으로 바로 배혈되는 중요한 혈관이므로 견인 도중 손상되면 대량 출혈의 위험이 있으며 지혈을 위해 개복이 필요하게 될 수도 있으므로 손상을 피하도록 각별히 유의해야 한다. 상행요추정맥은 환자에 따라서 크기와 주행에 변형이 심하므로 견인을 시작하는 초기에 과하게 신전되어 파열되지 않도록 주의 깊게 관찰하는 것이 중요하다. 상행요추정맥은 헤모클립으로 묶고 소작한 후 자른다. 교감신경절은 확인 후 가능하면 둔박리로 박리하여 견인한다. 이렇게 척추체의 전측방을 노출한 뒤 추간반의 1cm 상하에 유지 스크류(anchoring screw)삽입을 위한 드릴구멍을 만든다. 유지 스크류를 삽입한 후 최소 침습 전방 경유 골유합술용 견인 장치를 삽입하여 수술 시야를 확보한다(Figure 2). 견인 기구로는 Miaspas<sup>®</sup> retractor(Aesculap AG, Germany) 외에도 여러가지 Mini-ALIF를 위해 개발된 견인 장치를 사용할 수 있다. 이때 수술시야의 축이 추간반과 일치하도록 조절한다. 수술 현미경을 사용하여 전중인대 후방의 추체 전측방의 환상 섬유운을 자르고 수핵을 포셉으로 제거하여 추간반을 제거한다. curette과 chisel로 척추종판(end plate)을 제거한 뒤 드릴로 추체의 노출면을 평탄하게 만들어 골유합 수여부를 준비한다. 저자들은 추체간 골유합의 spacer로서 자가 해면질골을 충전한 Mesh(DePuy<sup>®</sup>)를 사용하여 추체간 골유합술을 시행한다(Figure 3). 자가 장골 해면질골을 채취 할 경우는 하부 요추부의 수술인 경우 수술부의 피부절개를 하방의 장골능위로 견인하여 장골내 해면질골을 채취할 수 있다.

### (2) 제5요추-천추간에 대한 경복막강 접근법

환자를 앙와위에서 Trendelenberg로 눕히고 양 다리를 가능한 벌려 수술자가 환자의 다리 사이에서 수술하도록 한다. 요추부를 가능한 후굴위로 하여 추간반의 전방부가 벌어지도록 한 뒤 투시기를 이용하여 제5요추-천추간 추간반과 평행

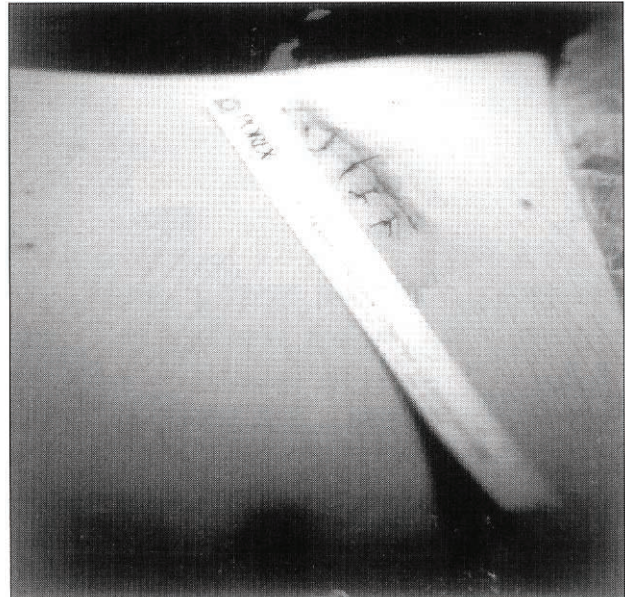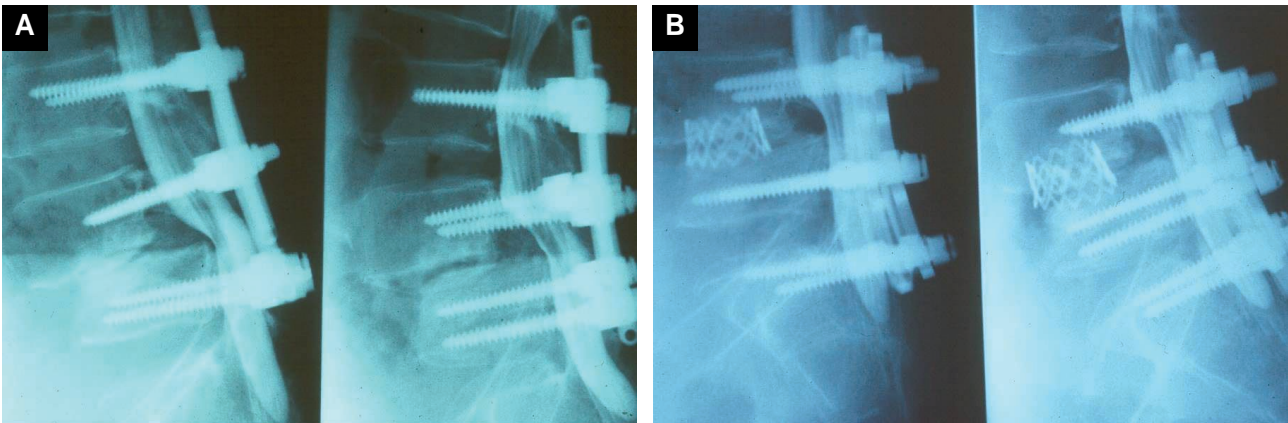


Fig. 4. A photograph showing skin incision after operation.

이루는 피부에 표시를 하고 이 부위에 길이 5cm의 피부를 절개한다. 피하지방을 박리한 후 중앙선에서 백선(linea alba)을 절개하여 복막강내로 들어간다. 회장(ileum), 장간막(mesentery) 및 에스자결장(sigmoid colon) 등 복막강내 장기를 좌측 복막강내로 밀어 넣는다. 또 천추의 천골 갑각(promontory), 우측 총장골동맥(common iliac artery) 및 우측 요관을 노출한다. 우측 총장골동맥의 5mm 내측에서 벽측 복막(parietal peritoneum)을 절개하고 후복강 지방조직과 함께 상하복신경총(superior hypogastric plexus)을 노출하여 좌측으로 견인한다. 이 때 반드시 쌍극 소작기만 사용하여 신경총에 대한 열손상을 방지할 수 있다. 중천골동맥(middle sacral artery)과 정맥을 노출하여 절찰한 뒤 박리하여 제5요추-천추간 추간반의 전방부를 노출한다. 추간반의 제거와 추체간 골유합술의 기술은 후복막강 경유 수술법과 동일하며 추체간 골유합술을 시행한 뒤 전중인대와 벽측 복막을 봉합하고 피부를 봉합한다. Mini-ALIF에 따른 수술시간은 72분에서 135분으로 평균 93분정도 소요되며 수술 중 출혈은 300cc 미만으로 보고되었다.<sup>37</sup>

### 3. 수술의 합병증

전방 경유 골유합술에서 볼 수 있는 합병증인 장유착, 복부 장기의 허니아, 교감 신경 부전증, 요관손상, 림프류, 요추부 신경총 손상에 따른 역행성 사정 등의 합병증이 발생할 수 있다.<sup>22,23</sup>



**Fig. 5.** A illustrative case of pseudoarthrosis operated with minimally invasive anterior interbody fusion. The patient previously underwent L4-5 posterior lumbar interbody fusion augmented with transpedicular screw fixation.

(a) Preoperative myelograph showing pseudo-motion between L4-5 that means unsuccessful fusion without nerve compression.

(b) Postoperative lateral view shows MESH graft inserted with minimally invasive anterior interbody fusion in the intervertebral space.

## 결론

Mini-ALIF 수술법은 고식적 전방 경유 골유합과 마찬가지로 높은 골유합 성공률과 불필요한 신경근에 대한 조작을 피할 수 있다는 장점을 가지고 있으면서 고식적 전방경유 추체간 골유합술에 비하여 1) 약 5cm의 작은 피부 절개로 수술이 가능하며 2) 침습을 최소화 함에 따라 수술시간, 수술 후 합병증의 발생을, 회복 기간을 줄일 수 있다. 또 복강경을 이용한 전방 경유 골유합술에 비하여는 1) 수술자에 친숙한 고식적 수술기술을 사용하므로 수술시간을 단축할 수 있고 2) 여러 가지 여러 형태의 골유합 재료를 이용할 수 있다는 장점이 있다. Mini-ALIF 수술법의 좋은 적응증으로는 요추부 질환에 대한 후방 접근 수술 후 발생한 가관절 형성(pseudarthrosis)을 포함한 의인성 불안정증(iatrogenic instability)이며 최근 인공디스크 삽입술에도 이용되고 있다.

## 참고문헌

1. Carpenter N. Spondylolisthesis. Br J Surg 1932; 19: 374.
2. Bradford DS. Adult Scoliosis. Current concepts of treatment. Clin Orthop Relat Res 1988; 229: 70-87.
3. DeWald RL, Faut MM. Anterior and posterior spinal fusion for paralytic scoliosis. Spine 1979; 4: 401-9
4. Kostuik JP. Decision making in adult scoliosis. Spine 1979; 4: 521-5.

5. Swank SM, Cohen DS, Brown JC. Spine fusion in cerebral palsy with L-rod segmental spinal instrumentation. A comparison of single and two staged combined approach with Zielke instrumentation.. Spine 1989; 14: 750-9.
6. Gertzbein SD, Court-Brown CM, Jacobs RR, Marks P, Martin C, Stoll J, Fazl M, Schwartz M, Rowed D. Decompression and circumferential stabilization of unstable spinal fractures. Spine 1988; 13: 892-5.
7. Grob D, Scheier HJ, Dvorak J, Sieqist H, Rubeli M, Joller R.. Circumferential fusion of the lumbar and lumbosacral spine. Arch Orthop Trauma Surg 1991; 111: 20-5.
8. Raney FL, Adams JE. Anterior lumbar disc excision and interbody fusion used as a salvage procedure. J Bone Joint Surg 1965; 47B: 211.
9. Spencer DL, DeWald RL. Simultaneous anterior and posterior surgical approach to the thoracic and lumbar spine. Spine 1979; 4:29-36.
10. Bohm H, Harms J, Donk R, Zielke K. Correction and stabilization of angular kyphosis. Clin Orthop Relat Res 1990; 258: 56-61.
11. Kozak JA, O'Brien JP. Simultaneous combined anterior and posterior fusion. An independent analysis of a treatment for the disabled low-back pain patient. Spine 1990; 15: 322-8.

12. Kozak JA, Heilman AE, O'Brien JP. Anterior lumbar fusion options. Technique and graft materials. Clin Orthop Relat Res 1994; 300: 45-51.
13. Linson MA, Williams H. Anterior and combined anteroposterior fusion for the lumbar disc pain : A preliminary study. Spine 1991; 16: 143-5.
14. Louw JA. Spinal tuberculosis with neurological deficit. Treatment with anterior vascularized rib grafts, posterior osteotomies and fusion. J Bone Joint Surg Br. 1990; 72: 686-93.
15. O'Brien JD, Dawson MH, Heard CW, Momberger G, Speck G, Weatherly CR. Simultaneous combined anterior and posterior fusion: A surgical solution for failed spinal surgery with brief review of the first 150 patients. Clin Orthop Relat Res 1986; 203: 191-5.
16. Bergmark A. Stability of the lumbar spine: A study of mechanical engineering. Acta Orthop Scand Suppl 1989; 230: 1-54.
17. Kummer B. Biomechanische aspekte zur instabilitat der wirbelsaule. In Fuch GA. Die instabile wirbelsaule. Stuttgart, Thieme, 1991; 8.
18. Crock HV. Anterior lumbar interbody fusion : indications for its use and notes on surgical technique. Clin Orthop Relat Res 1982; 165: 157-63.
19. Fujimaki A, Crock HV, Bedbrook GM. The results of 150 anterior lumbar interbody fusion operations performed by two surgeons in Australia. Clin Orthop Relat Res 1982; 165: 164-7.
20. Spivak JM, Neuwirth MG, Giordano CP, Bloom N. The perioperative course of combined anterior and posterior spinal fusion. Spine 1994; 19: 520-5
21. Zucherman J, Zdeblick TA, Bailey SA, Mahvi D, Hsu KY, Kohrs D. Instrumented laparoscopic spinal fusion. Preliminary results. Spine 1995; 20: 2029-35.
22. Stauffer RN, Coventry MB. Anterior interbody lumbar spine fusion. Analysis of MAyo clinic series. J Bone Joint Surg Am. 1972; 54: 756-68.
23. Flynn JC, Price CT. Sexual complications of anterior fusion of the lumbar spine. Spine 1984; 9: 489-92.
24. Bohlman HH, Eismont FJ. Surgical techniques of anterior decompression and fusion for spinal cord injuries. Clin Orthop Relat Res 1981; 154: 57-67
25. Greeough CG , Taylor LJ, Fraser RD. Anterior lumbar fusion : A comparison of noncompensation patients with compensation patients. Clin Orthop Relat Res 1994;300 :30-7.
26. Greeough CG, Taylor LJ, Fraser RD. Anterior lumbar fusion : results ,assessment techniques and prognostic factors. Eur Spine J 1994; 3 : 225-30.
27. Harmon PH. Anterior excision and vertebral body fusion operation for intervertebral disk syndromes of the lower lumbar spines.; three to five year results in 244 cases. Clin Orthop Relat Res 1963; 26: 107-27.
28. Leong JCY, Hoper G, Fang D, Chun SY. Disc excision and anterior spinal fusion for lumbar disc protrusion in the adolescent. Spine 1982.; 7: 623-6.
29. Maiman DJ, Pintar F, Yoganadan N, Reinartz J. Effects of anterior vertebral grafting on the traumatized lumbar spine after pedicle screw-plate fixation. Spine 1993; 18: 2423-30.
30. Sorenson KH. Anterior interbody lumbar spine fusion for incapacitating disc degeneration and spondylolisthesis. Acta Orthop Scand 1978; 49: 269-77.
31. Mathews HH, Evans MT, Molligan HJ, Long BH. Laparoscopic discectomy with anterior lumbar interbody fusion. A preliminary review. Spine 1995; 20: 1797-802.
32. Southerland SR, Remedios AM, McKerrell JG, Litwin D. Laparoscopic approaches to the lumbar vertebrae. An anatomic study using a porcine model. Spine 1992; 17: 1620-3.
33. McAfee PC, Regan JR, Zdeblick T, Zucjerman J, Picetti GD 3rd, Heim S, Geis WP, Fedder ZL. The incidence of complications in endoscopic anterior thoracolumbar spinal reconstructive surgery. A prospective multicenter study comparing the first 100 consecutive cases. Spine 1995; 20: 1624-32.
34. McCullogh JA. Point of view. Spine 1995; 20: 2034-5.
35. Mayer HM. Minimal invasive anterior lumbar interbody fusion. Presented at the International Symposium on Anterior Spinal Surgery: Standards and New Techniques. October 25-7, 1995, Berlin, Germany.

36. Mayer HM. A New microsurgical technique for minimally invasive anterior lumbar interbody fusion. *Spine* 1997; 22: 691-700.
37. Bak KH, JM Kim, CH Kim, SJ Oh, NK Kim SH Oh. Minimally invasive anterior lumbar interbody fusion. *Kor J Neurosurg* 1998; 27: 792-99.